

Cavidad Abdominal Recuerdo anatómico

ULL

Universidad
de La Laguna

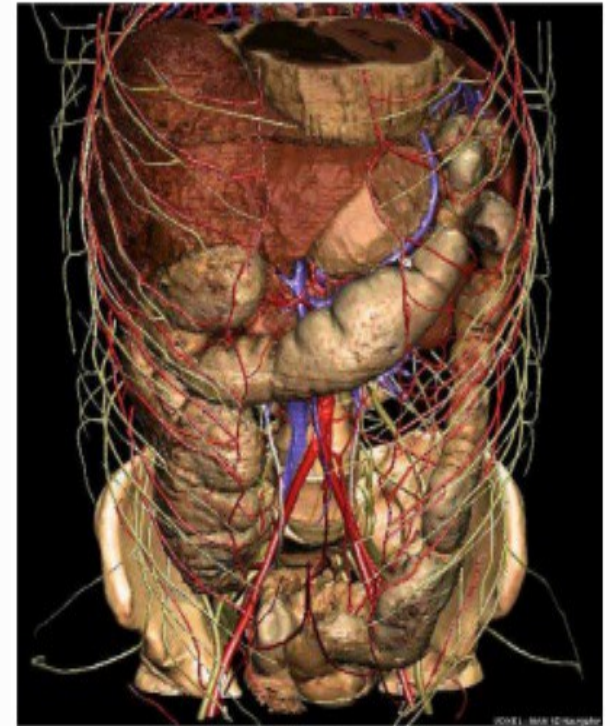


M. Elisa de Castro Peraza
Nieves Lorenzo Rocha
Rosa Llabrés Solé
Ana M. Perdomo Hernández
M. Inmaculada Sosa Álvarez



El abdomen

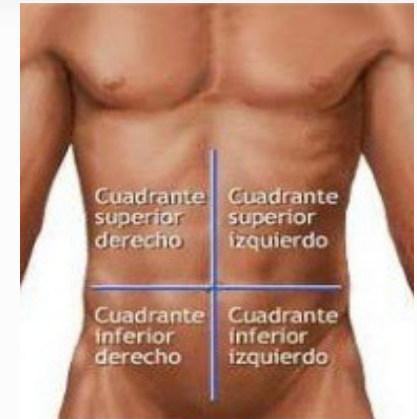- Porción del cuerpo situado entre el tórax y la pelvis
- Contiene la cavidad abdominal separada de la torácica por el diafragma
- Aloja casi todas las vísceras del aparato digestivo y parte del urogenital
- Parcialmente recubierta en su interior por una serosa llamada peritoneo



Regiones topográficas

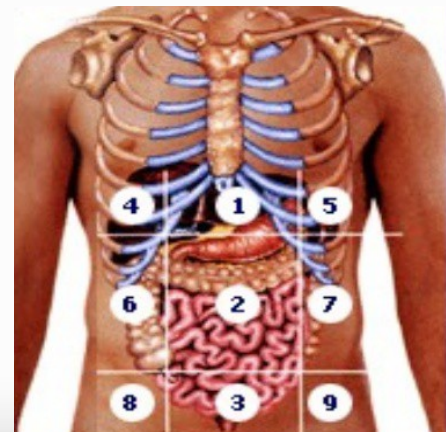
División por cuadrantes

- Dos superiores
- Dos inferiores



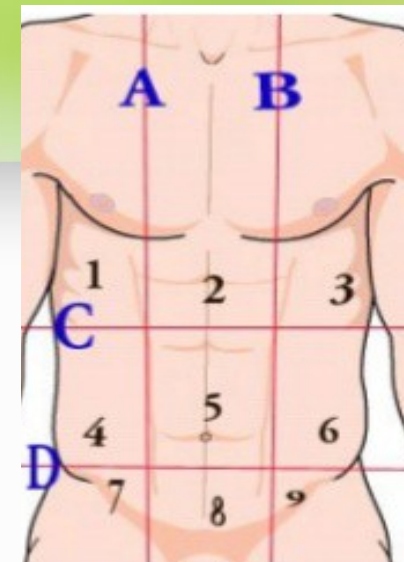
División por regiones o segmentos

- 9 regiones anteriores
- 2 líneas verticales, ascendentes que parten del extremo de las ramas horizontales del pubis hasta alcanzar los extremos exteriores de las décimas costillas
- La línea horizontal superior une las décimas costillas con su homónimo del lado opuesto
- La línea horizontal inferior une ambas espinas iliacas anterosuperiores



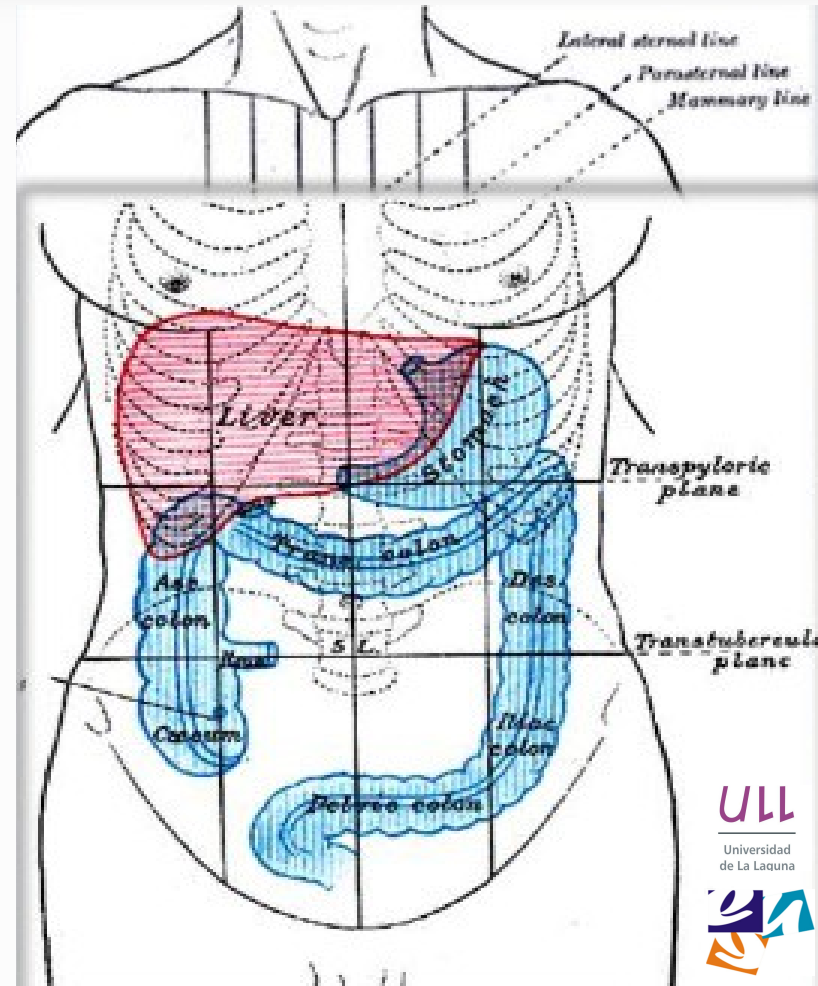
Regiones topográficas

TRES SUPERIORES	I	Hipocondrio derecho
	II	Epigastrio
	III	Hipocondrio izquierdo
TRES INTERMEDIOS	IV	Flanco derecho
	V	Mesogastrio o Región umbilical
	VI	Flanco izquierdo
TRES INFERIORES	VII	Fosa ilíaca derecha
	VIII	Hipogastrio
	IX	Fosa ilíaca izquierda



Regiones topográficas

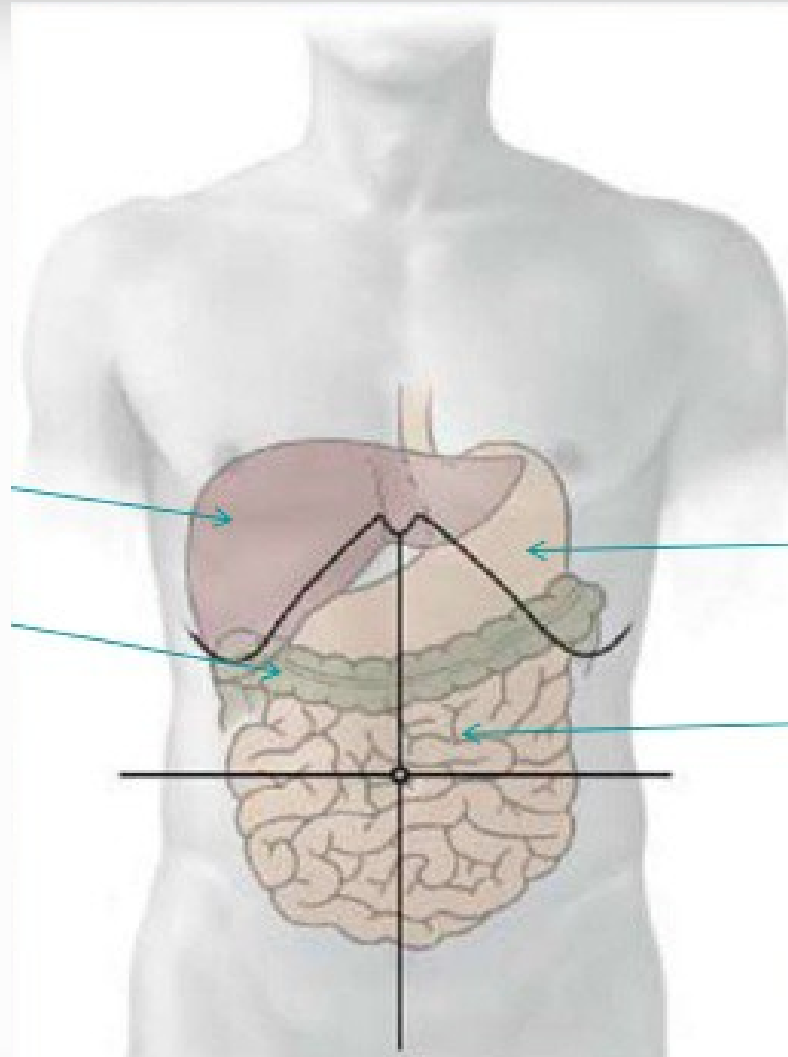
- HIPOCONDRIO DERECHO:
 - Hígado, Vesícula, Riñón y Suprarrenal derecho
- EPIGASTRIO:
 - Hígado, Estómago, Duodeno
- HIPOCONDRIO IZQUIERDO:
 - Bazo, Estómago, Ángulo esplénico del colon, Riñón Izdo
- FLANCO DERECHO:
 - Colon ascendente
- MESOGASTRIO:
 - Asas intestinales, Páncreas
- FLANCO IZQUIERDO:
 - Colon descendente
- FOSA ILIACA DERCHA:
 - Ciego, Apéndice, Ovarios, Trompas
- HIPOGASTRIO:
 - Vejiga, Recto, Próstata, Útero
- FOSA ILIACA IZQUIERDA:
 - Sigma, Ovarios, Trompas



Distribución de los órganos internos

Capa ventral

Hígado
Colon transverso



Estómago
Intestino delgado:
Yeyuno e ileon

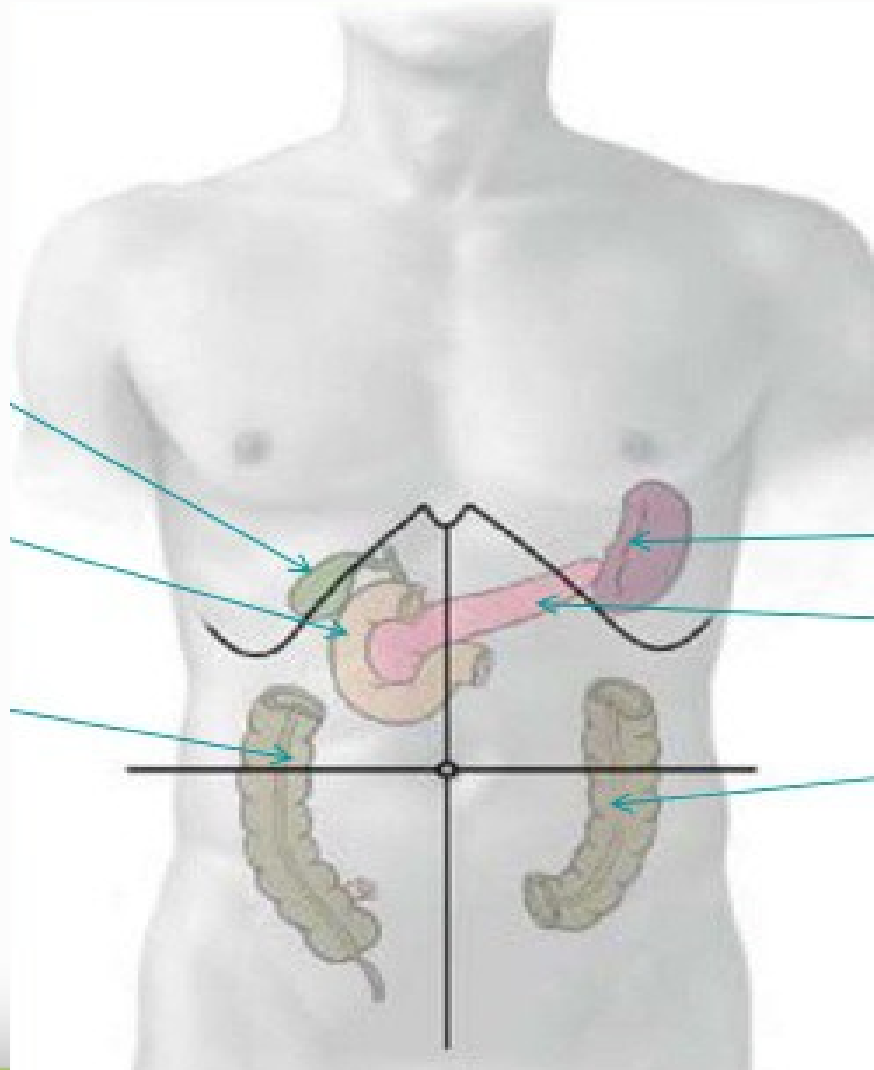
Distribución de los órganos internos

Capa central

Vesícula biliar

Duodeno

Colon ascendente



Bazo

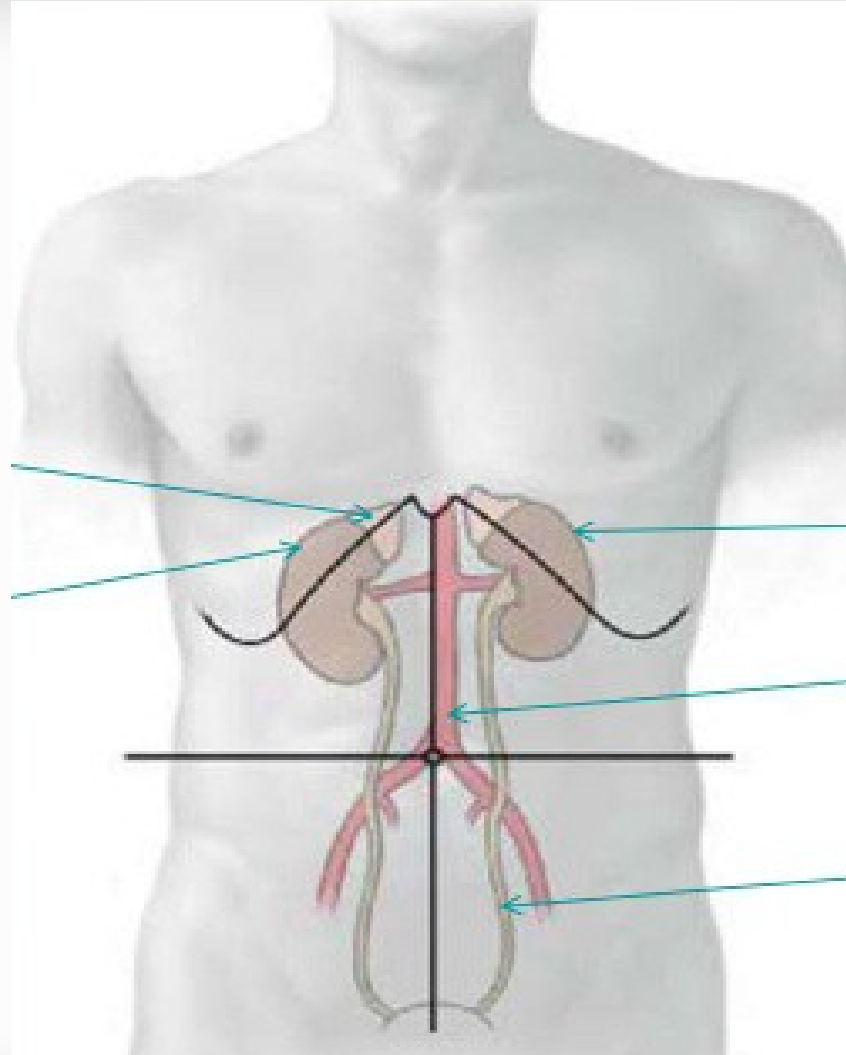
Páncreas

Colon descendente

Distribución de los órganos internos

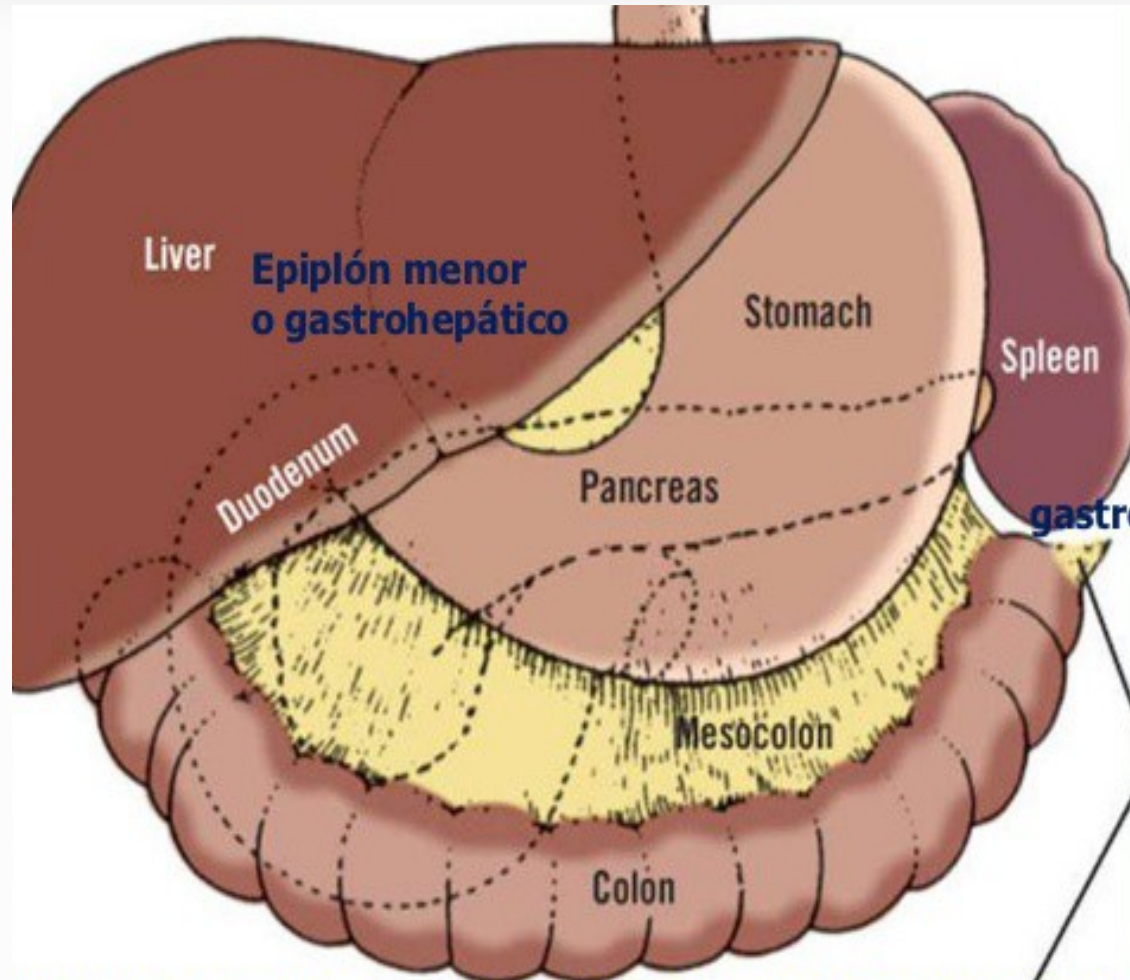
Capa dorsal

Suprarrenal
Riñón derecho

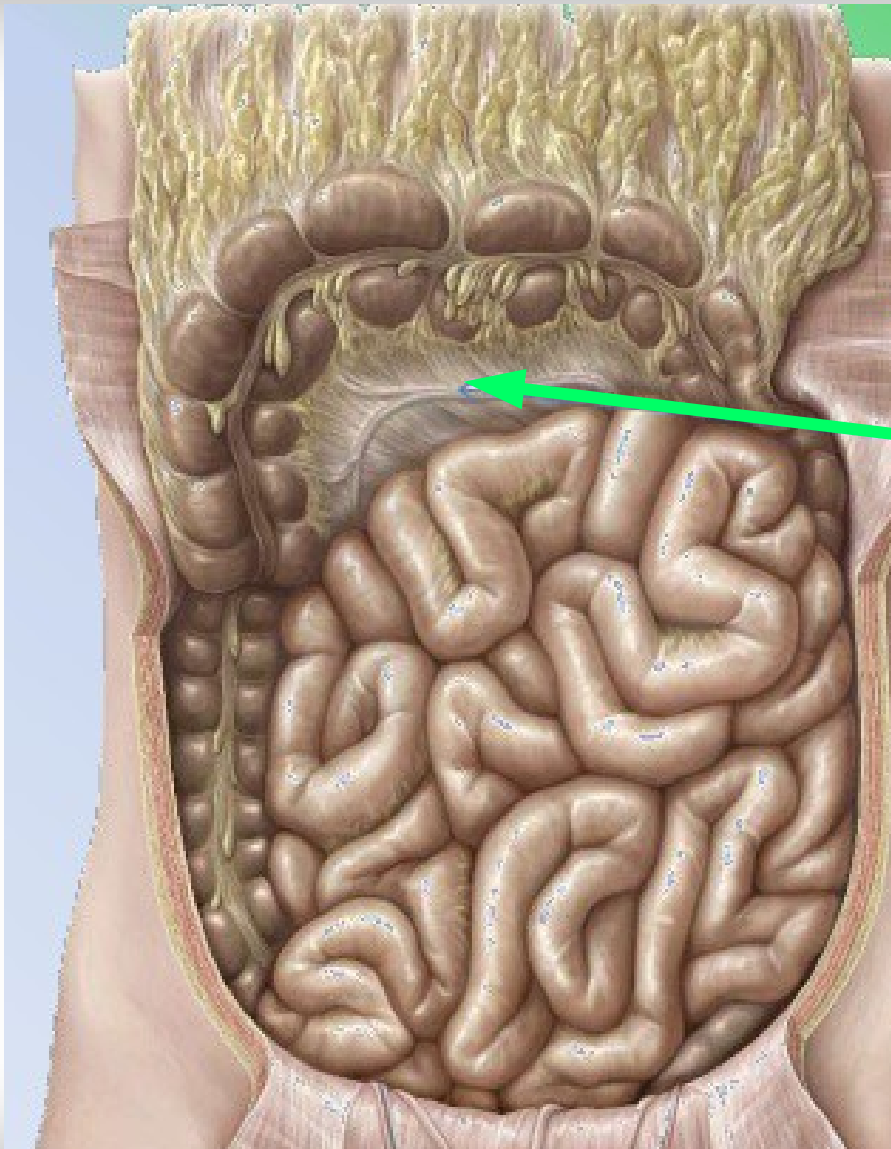


Riñón izquierdo
Aorta abdominal
Uréter

Compartimento supramesocólico



Compartimento inframesocólico



Mesocolon transverso

Peritoneo

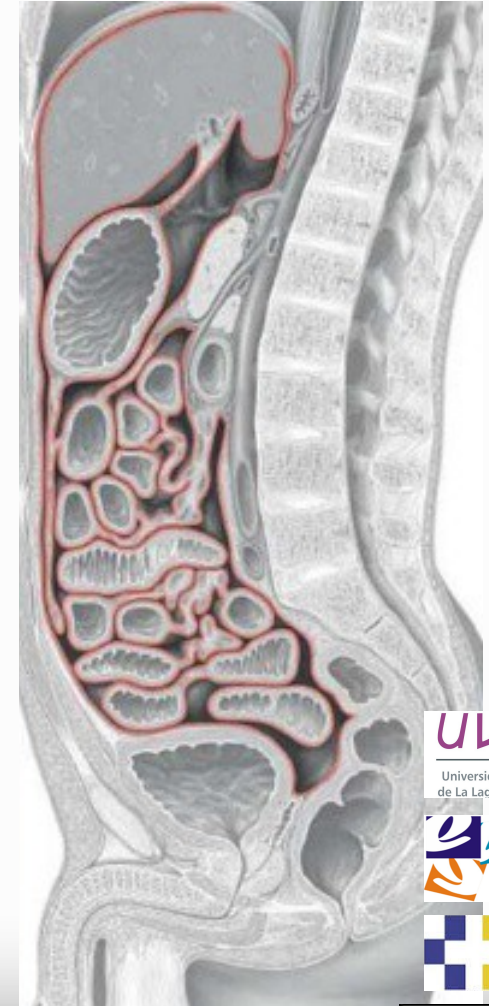Membrana serosa que cubre parcialmente la cavidad abdominal y pelviana

Reviste las paredes y las vísceras con excepción de trompas y ovarios

Superficie 1.75 - 2 m²

Limita la cavidad peritoneal

Fondos de saco



Cavidad peritoneal

Espacio delimitado por el peritoneo que contiene vísceras y una delgada capa de líquido peritoneal

Peritoneo visceral:

- Revestimiento seroso de los órganos abdomino-pélvicos

Peritoneo parietal:

- Hoja fijada a la pared abdominal y pélvica

Repliegues membranosos:

- Unen el peritoneo parietal y visceral

Líquido peritoneal

- Volumen de 50 ml
- No contiene fibrinógeno
- Concentración similar al plasma
- Celularidad baja (macrófagos)
- Permite el deslizamiento de vísceras móviles

Sensibilidad peritoneo

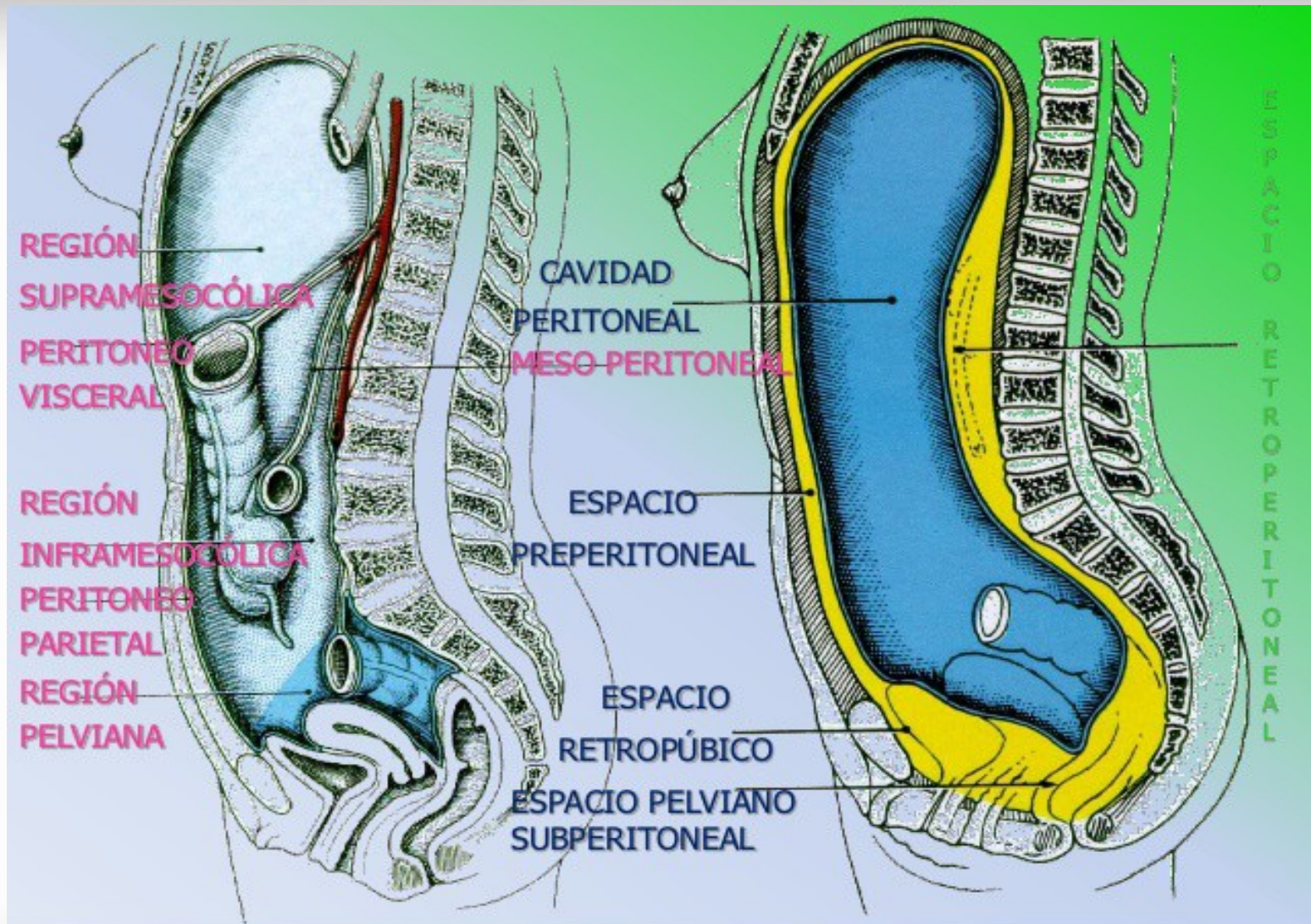
Visceral:

- Dolor poco localizado
- Responde a la tracción y distensión
- Estimulación máxima: bradicardia e hipotensión

Parietal:

- Dolor localizado
- Signo del rebote o blumberg
- Contractura muscular involuntaria

Regiones delimitadas por peritoneo



Definiciones

- Órgano retroperitoneal: Órgano ubicado en la cavidad abdominal pero por detrás del peritoneo. Ej: Riñón
- Órgano intraperitoneal: Vísceras suspendidas a la pared abdominal por un pliegue de dos hojas de peritoneo. Ej: Intestino delgado

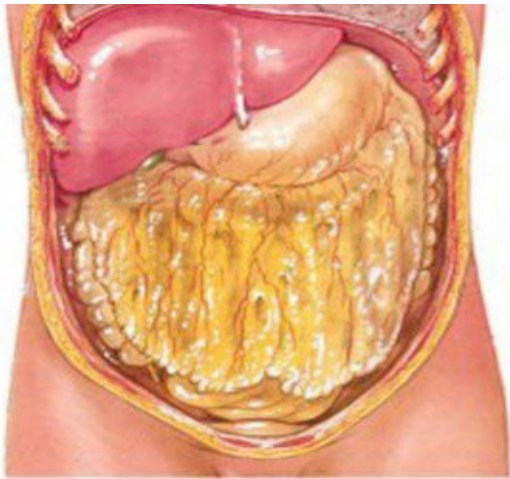Definiciones

- Órgano infraperitoneal: Localizado por debajo del peritoneo que cubre la pelvis. Ej: Vejiga
- Órgano intraperitoneal no peritonizado: Localizado dentro de la cavidad peritoneal pero no cubiertos de peritoneo. Ej: Ovarios

Omentos

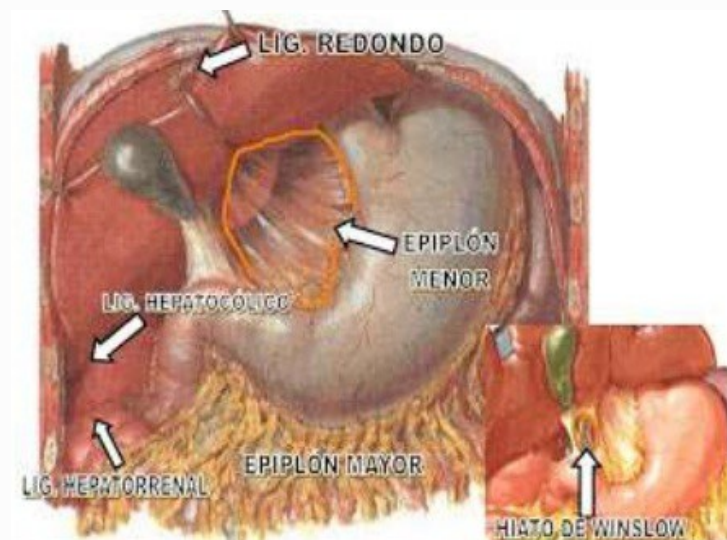
Omento mayor:

Pliegue peritoneal que comunica la curvatura mayor del estómago con el colon transverso

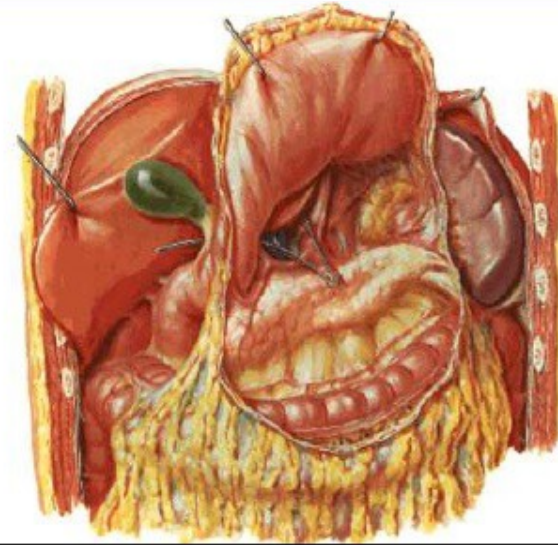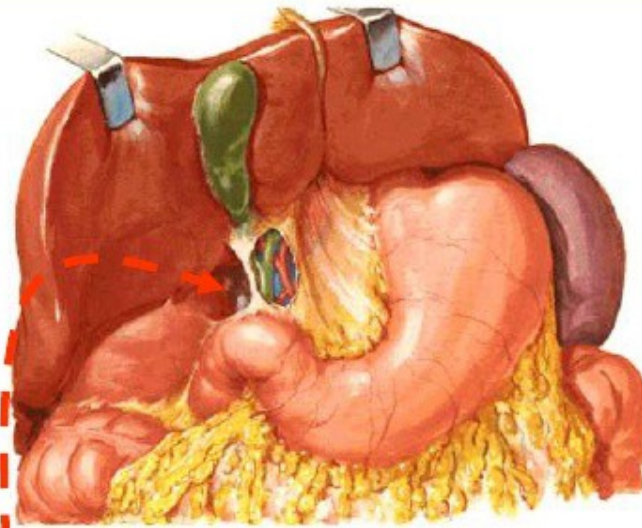


Omento menor:

Comunica la curvatura menor del estómago y el duodeno con el retroperitoneo



Transcavidad de los epiplones



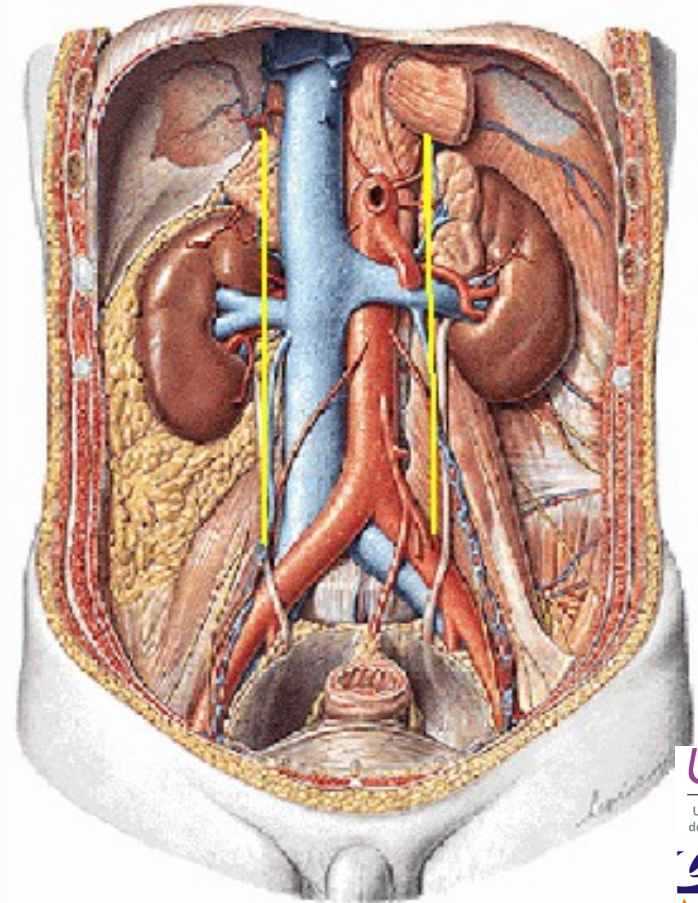
● **Hiato de Winslow:**

Límites

ANTERIOR	V. Porta
POSTERIOR	V. Cava Inferior Diafragma (pilar dcho)
SUPERIOR	Hígado (lob. Caudado)
INFERIOR	Duodeno (1ª porc)

El retroperitoneo

- Espacio situado entre el peritoneo parietal posterior y la pared abdominal posterior
- Contenido:
 - Vísceras: Ríñones
 - Grandes vasos: Ao
 - Nervios: Plexo lumbar
 - Músculos: Psoas-iliaco
- Fascia gruesa. Apoyo firme a la cavidad peritoneal y a los órganos retroperitoneales



Órganos retroperitoneales

Retroperitoneo medio

- Aorta abdominal
- Cava inferior
- Cadena simpática y plexos nerviosos

Retroperitoneo lateral

- Riñones
- Suprarrenales
- Uréter
- Vasos gonadales

Órganos pseudoretroperitoneales

- Páncreas
- Duodeno
- Colon ascendente y descendente

Bibliografía

1. Anatomía de Gray: bases anatómicas de la medicina y la cirugía. Churchill Livingstone, 1998.

2. Netter, F. H. Netter. Atlas de Anatomía Humana. 4^a ed. Elsevier Masson; 2007